Анкилоглоссия - укороченная уздечка языка и верхней губы

Брайан Палмер
хирург-стоматолог
(D.D.S.)
Канзас-Сити, штат Миссури, США

2001 год

Общепринятые термины

(В медицинской литературе встречаются разные варианты)

подъязычная уздечка

уздечка под языком

уздечка верхней губы

короткая уздечка

подрезание и пластика уздечки

френотомия

френэктомия

Распространённость анкилоглоссии

4,8%

— у мужчин встречается чаще, в соотношении почти 3:1

— у 1/4 детей с короткой уздечкой возникают сложности при грудном вскармливании

Выводы:

— короткая уздечка – обычное явление

— она может отрицательно повлиять на грудное вскармливание

Messner AH, Ankyloglossia: incidence and associated feeding difficulties, Arch Otolaryngol Neck Surg 2000 Jan;126(1):36-9.

Признаки короткой уздечки

- Сердцевидная форма языка в приподнятом положении
- Невозможность вытянуть язык так, чтобы кончик был острым
- Язык загибается вниз, когда его высовывают
- Часто приводит к затруднениям в глотании
- Возможны проблемы с речью
- Могут быть сложности с глотанием таблеток
- Могут быть проблемы с пищеварением
- Человеку трудно облизывать мороженое
- Неудобно целоваться

Примеры короткой уздечки

(1976) Возраст 3 года. Уздечка уже стала причиной разворота зубов

Новорождённый с короткой уздечкой и сердцевидной формой языка
(Dr. Notestine)

Коротка толстая уздечка с классической сердцевидной формой языка (Dr.Notestine)

3-месячный ребёнок, которого отняли от груди из-за сложностей с кормлением

(1993) 4 месяца. Обратите внимание на повреждение уздечки языка от зубов

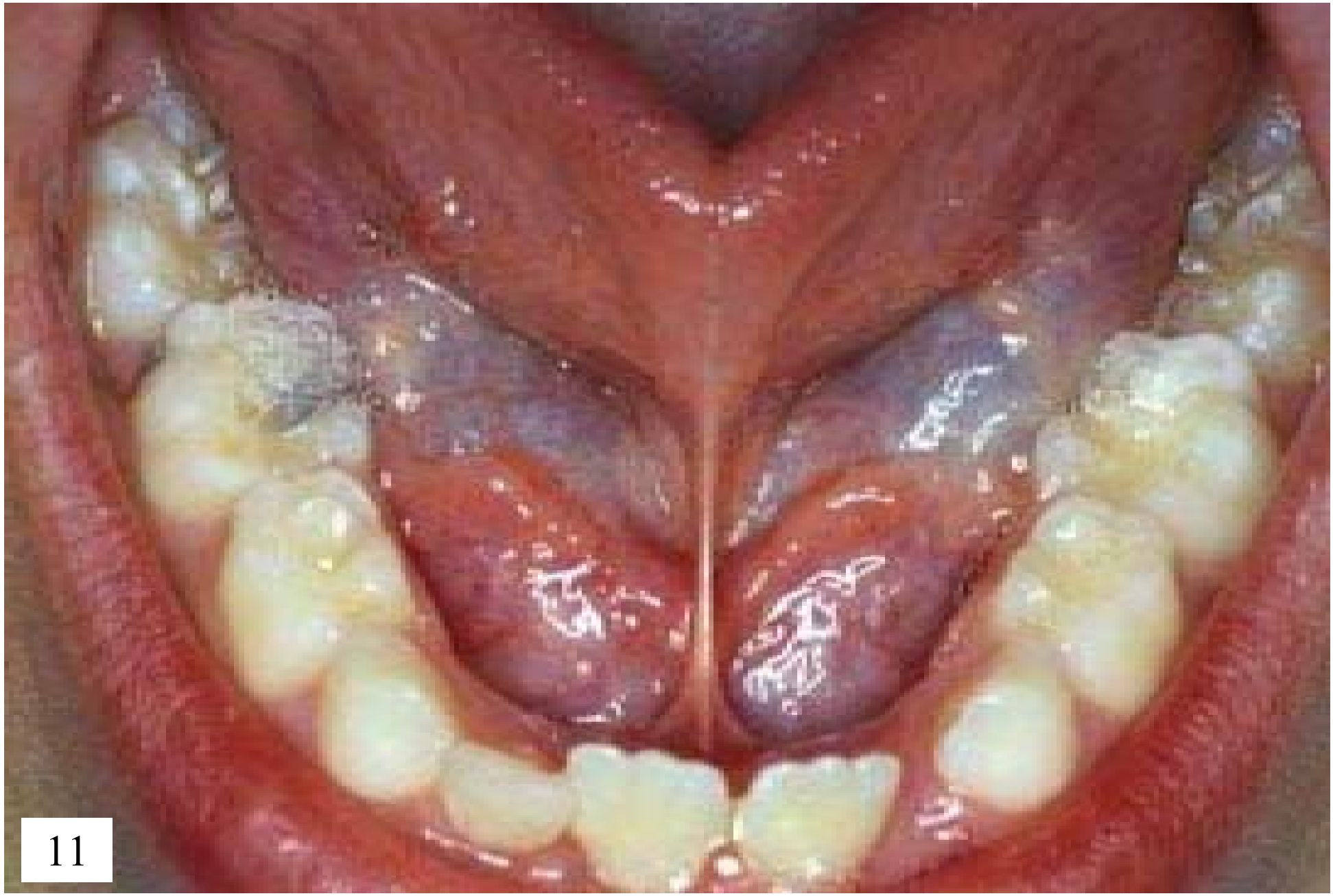

(1996) Возраст – 6,5 лет

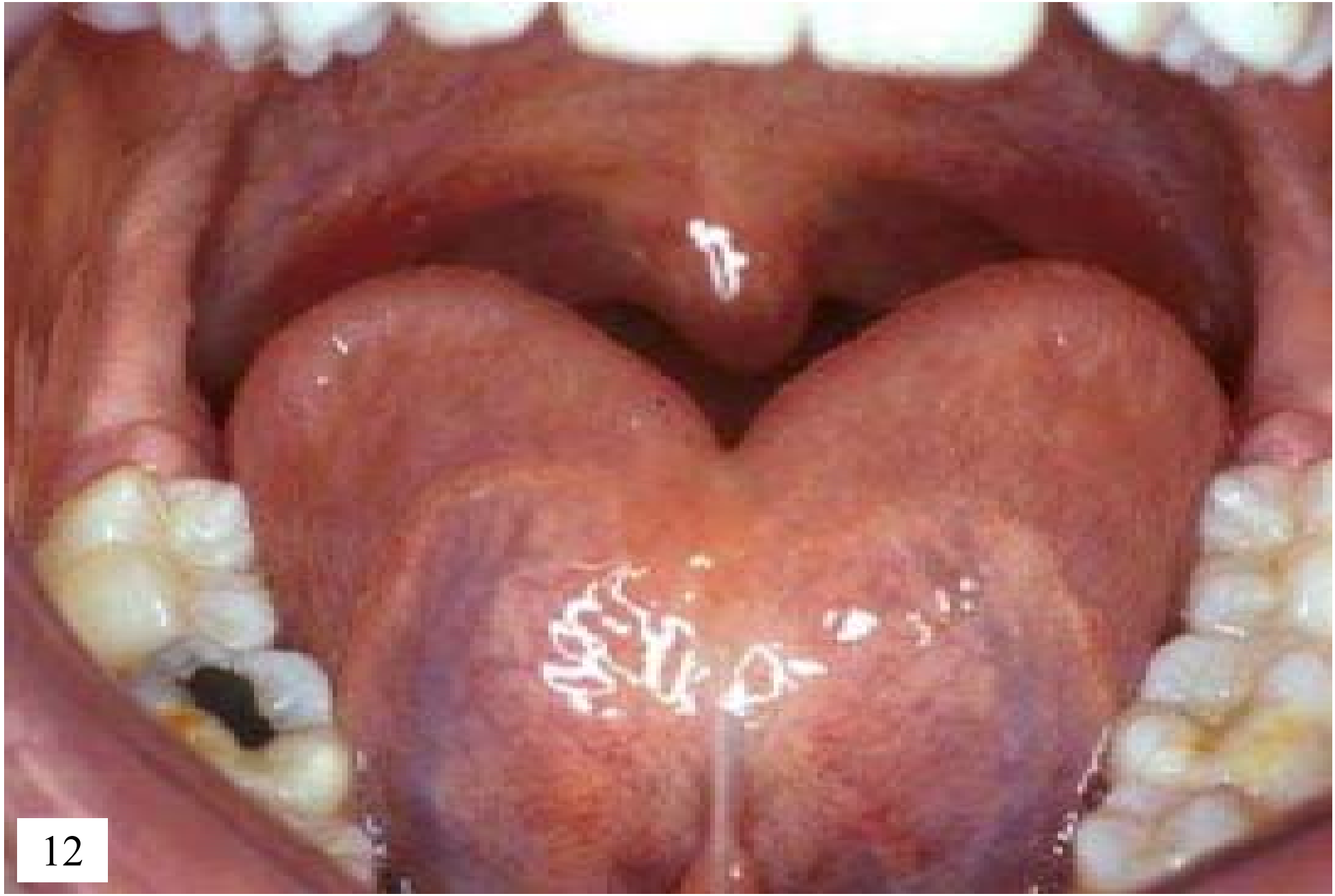

(1996) Подросток – очень характерная сердцевидная форма языка

Молодой человек с короткой уздечкой, сердцевидной формой языка и пирсингом!

(1992) Взрослая пациентка. Сильнее вытянуть язык она не может

Пожилой человек – не может высунуть язык дальше нижней губы, так как он загибается вниз

Пытаться говорить, есть или глотать
с короткой уздечкой языка, всё равно что
пытаться бежать марафон
в ботинках, связанных между собой.

Вы **не выиграете** гонку, пока **не узнаете**
о проблеме!

Анкилоглоссия и грудное вскармливание

- Болезненность и травмы сосков
- Сосок сдавливается не языком, а дёснами
- Неэффективное сосание, ребенок не высасывает достаточное количество молока
- Ограниченная подвижность языка, недостаточная способность делать волнообразные движения
- Продолжительные кормления
- Недостаточный набор веса
- Часто ребёнка переводят на кормление из бутылки

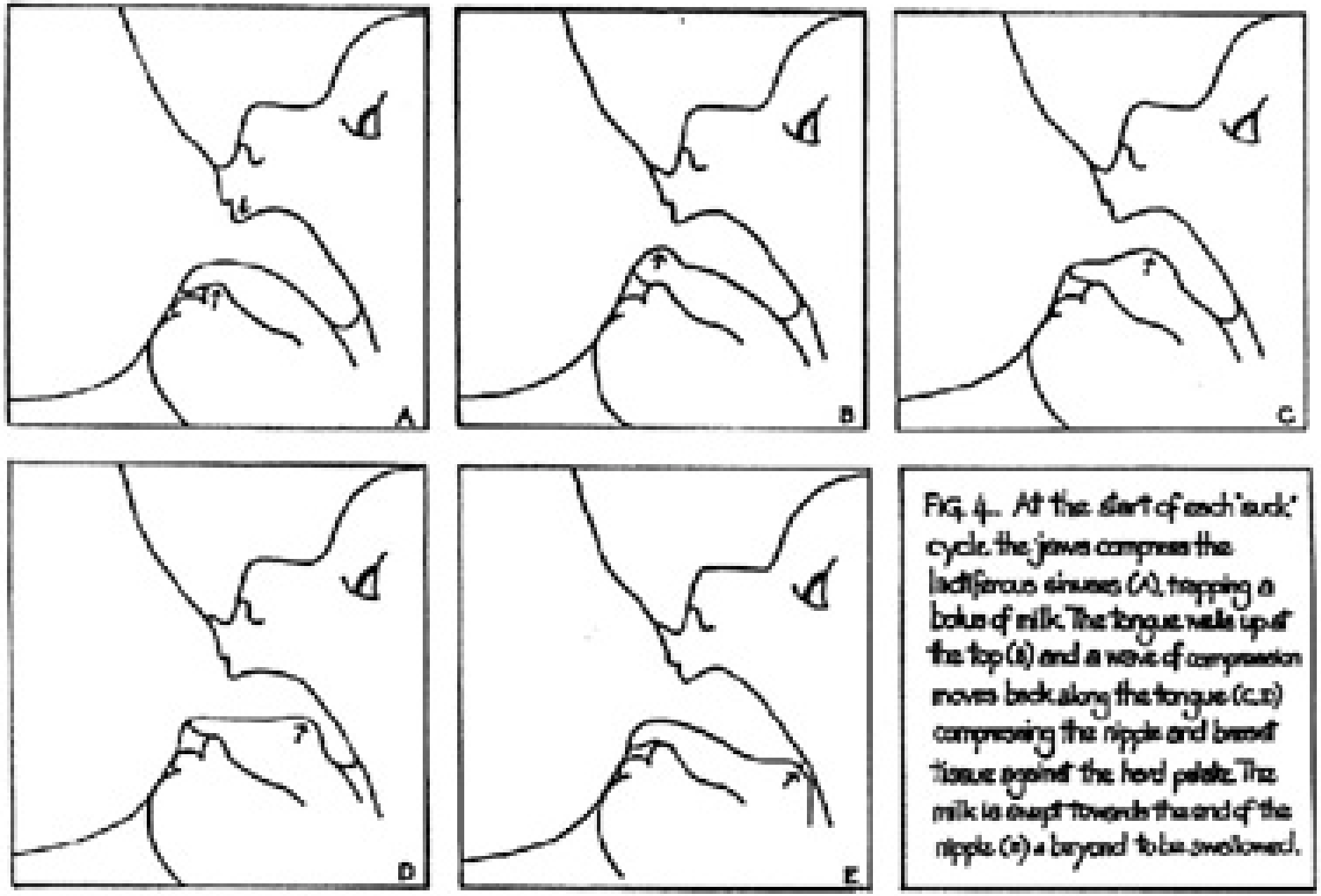

Иллюстрация из статьи Роса Эскотта «Положение, захват груди и поступление молока», Breastfeeding Review, 1989, p.35.

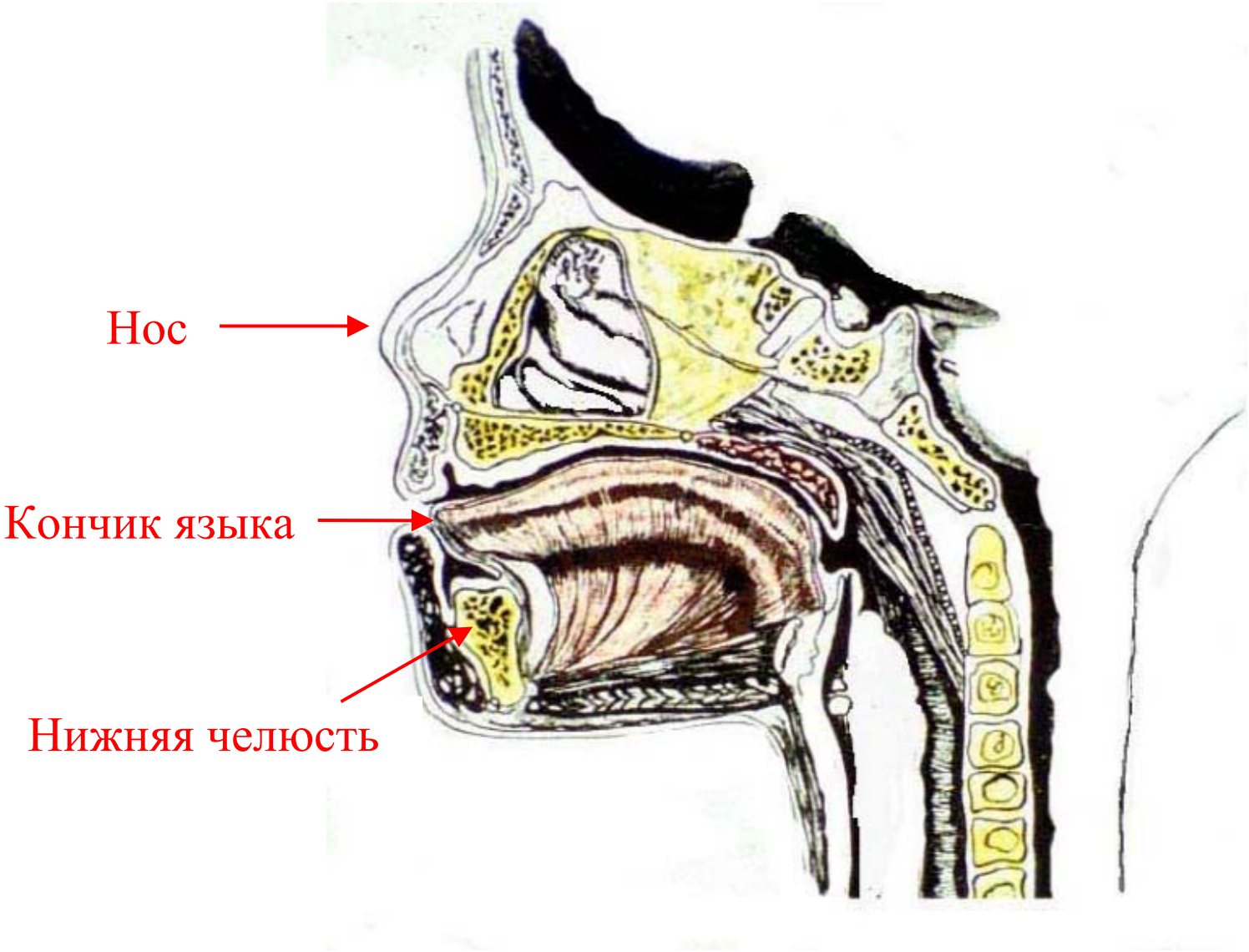

Обычное положение языка новорождённого
Кончик языка находится над десной

Показания к хирургическому вмешательству

- Трудности с грудным вскармливанием
- Дефекты речи
- Проблемы с зубами
- Медицинские проблемы:
  - Расстройство желудка
  - Храп и апноэ во сне
- Личные / социальные причины:
  - Облизывание мороженого
  - Поцелуи

Варианты лечения

- **Френотомия**

— Не требуется анестезия

— Не нужно накладывать швы

- **Френэктомия**

— Используется местная или общая анестезия

— Накладываются швы

- **Z-пластика**

— Более сложная операция

— Накладываются швы

Клинические показания для френотомии

- Болезненное прикладывание к груди
- Трещины и другие травмы сосков
- Маленькие прибавки / недостаточное поступление молока

Техника френотомии

- Родитель удерживает голову ребёнка
- Врач поднимает и фиксирует язык
- Рассекают по центру уздечки (~1 см)
  - Уздечка слабо кровоснабжается
  - Уздечка слабо иннервирована
- Младенца можно сразу приложить к груди

Язык, подготовленный для френотомии

Примерная область надреза для френотомии

Лопаточка для языка – когда-то довольно часто встречалась в хирургических наборах для родов

Младенец 8 недель с короткой уздечкой – прибавка 7 унций (ок. 200 граммов) от веса при рождении (Barbara Wilson-Clay)

Младенцу теперь 10 недель – начал прибавлять в весе
(Barbara Wilson-Clay)

Техника френэктомии

Язык, подготовленный для френэктомии

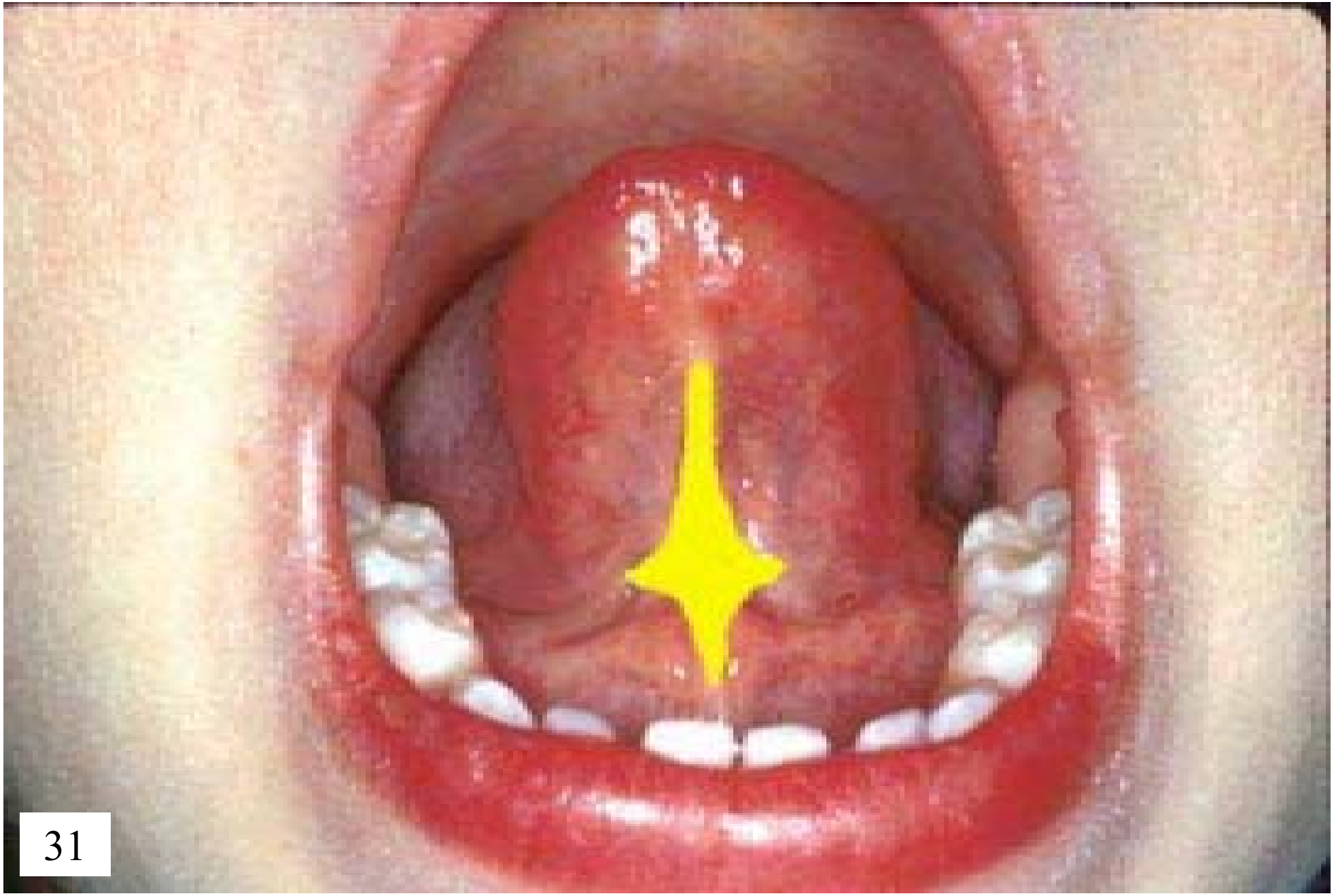

Область языка, которая будет удалена (выделено жёлтым)

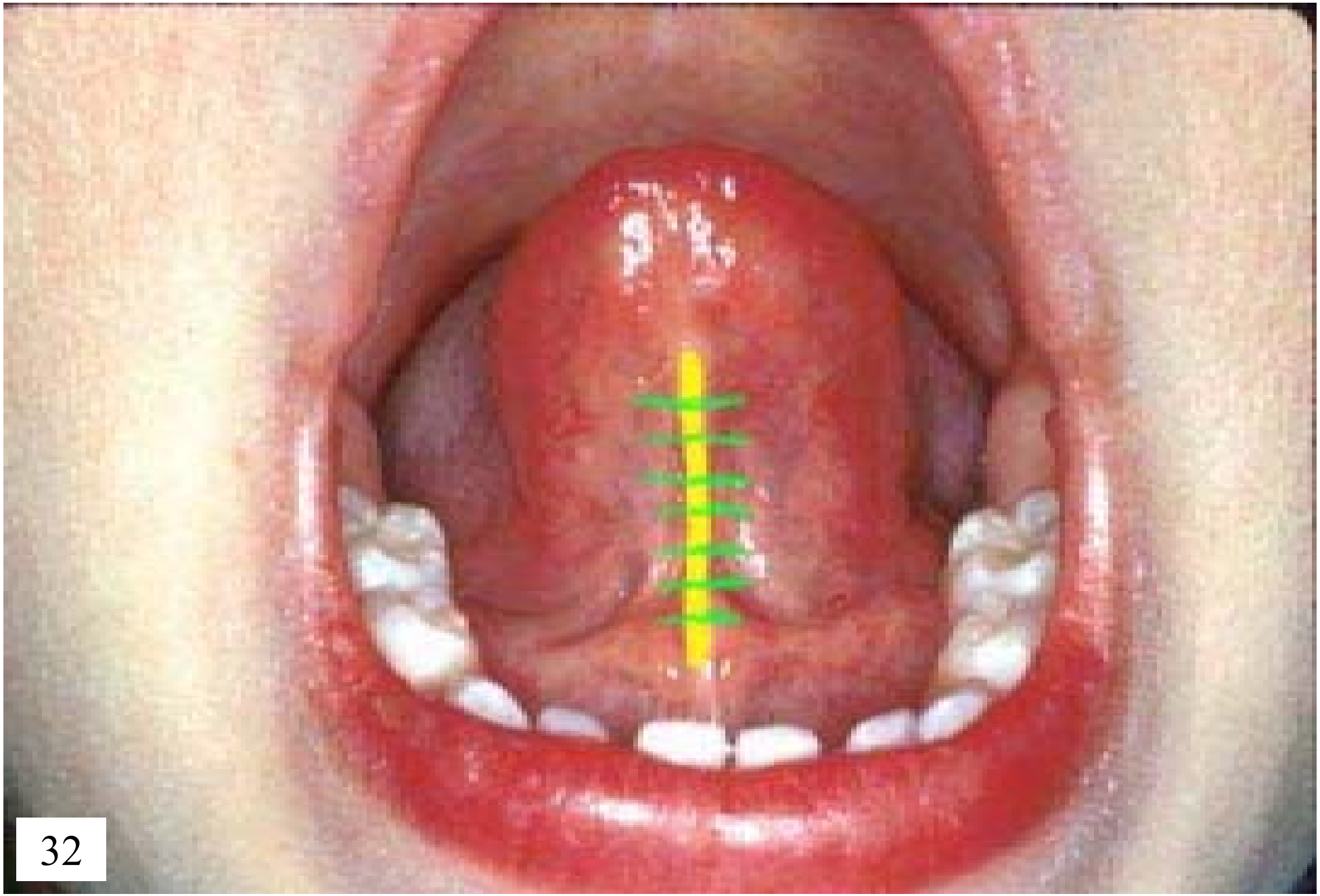

Зелёным показаны швы

Фенопластика,
Z-пластика

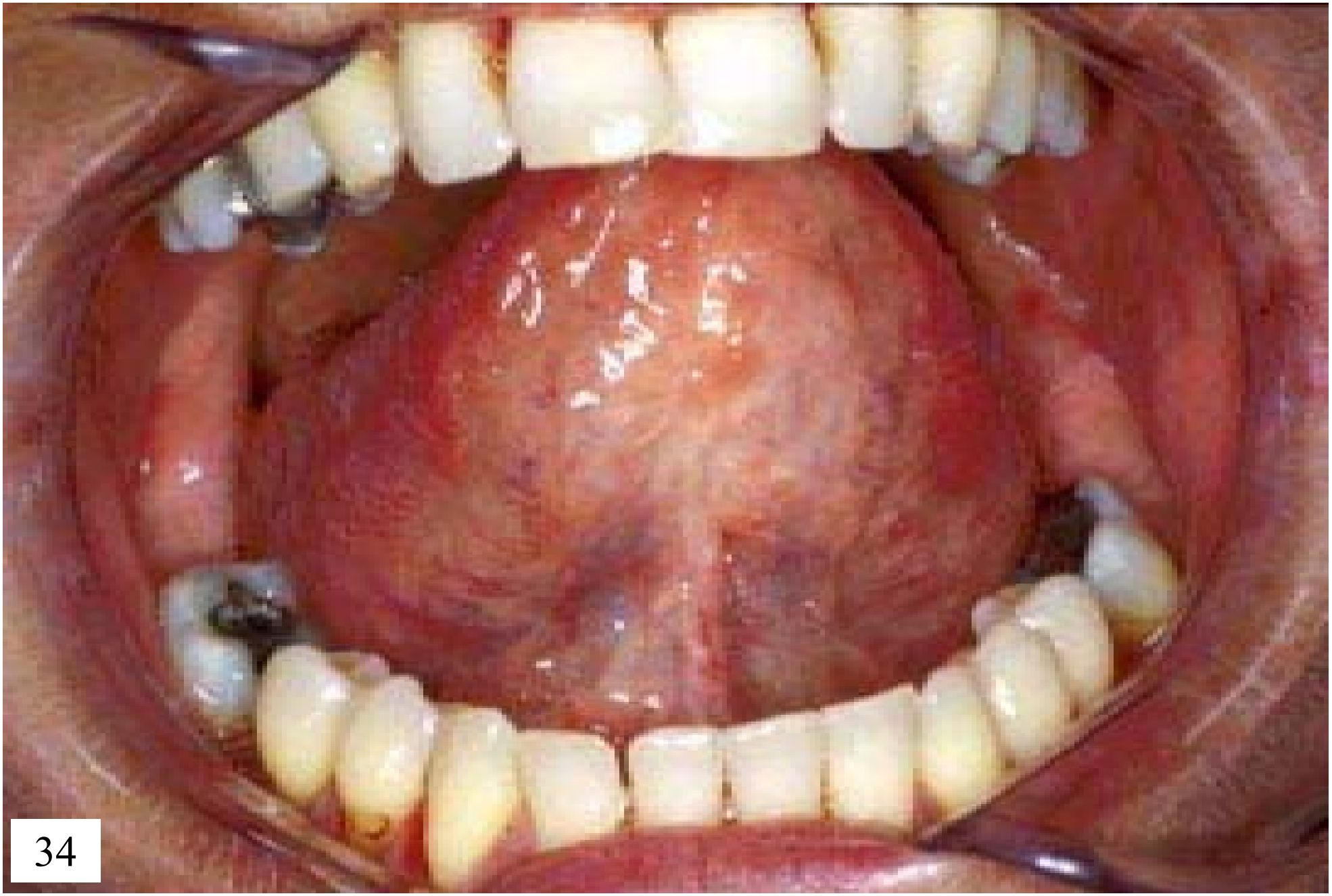

Язык, подготовленный для Z-пластики

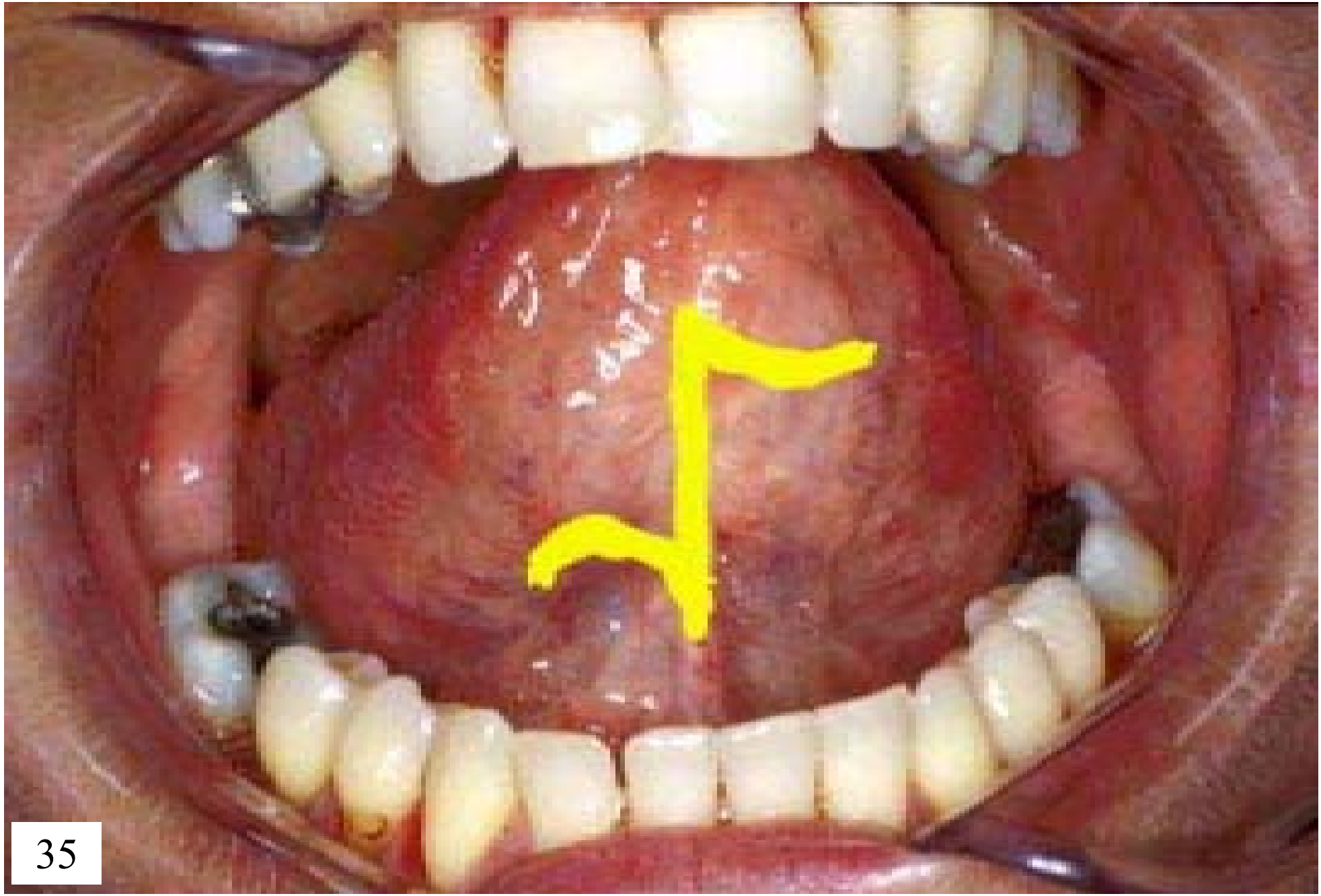

Область разреза для Z-пластики

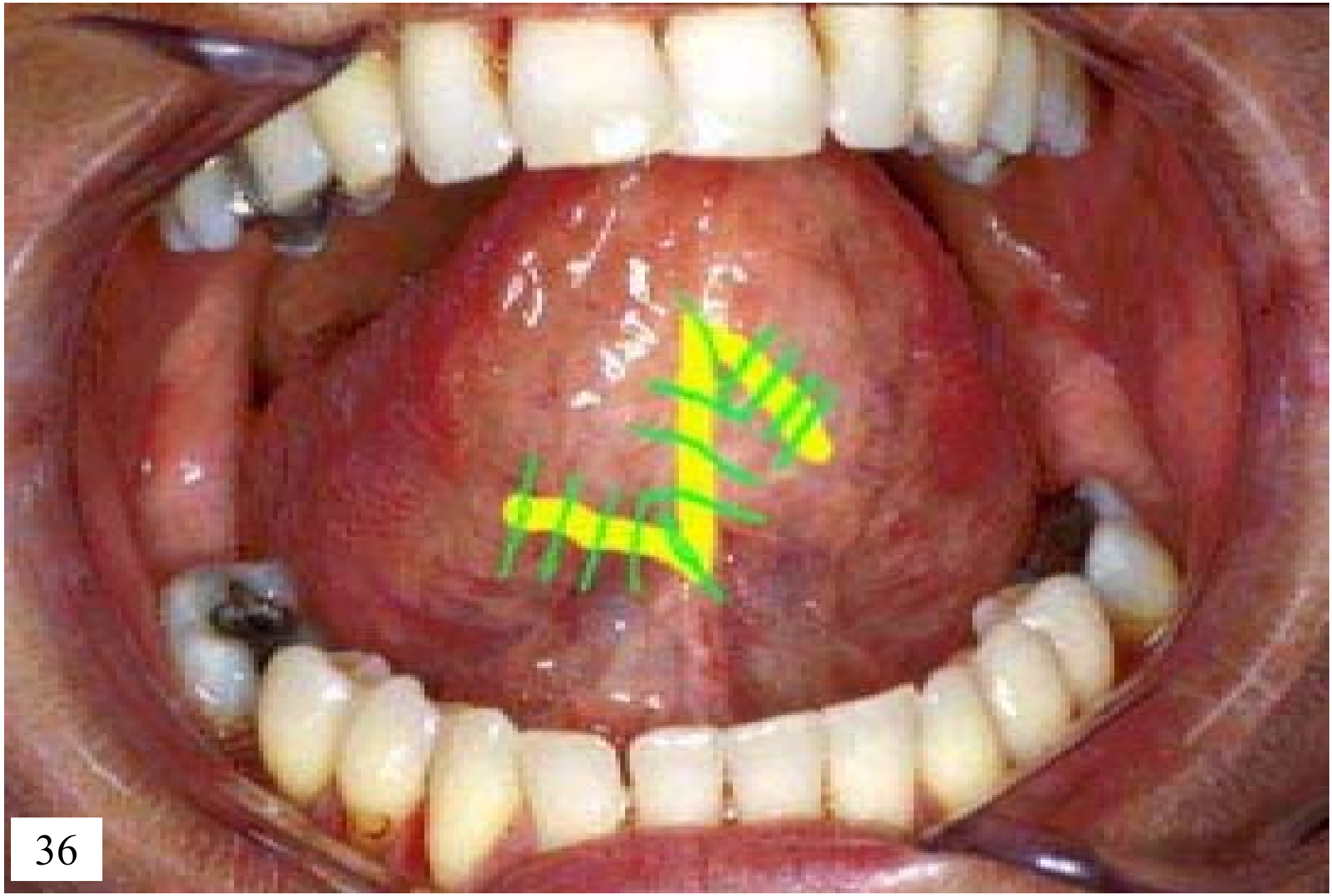

Расположение швов при Z-пластике

Примеры Z-пластики

22 года. Язык полностью вытянут. С рождения было невозможно грудное вскармливание

Язык полностью вытянут – отгибается книзу – кончик притуплен

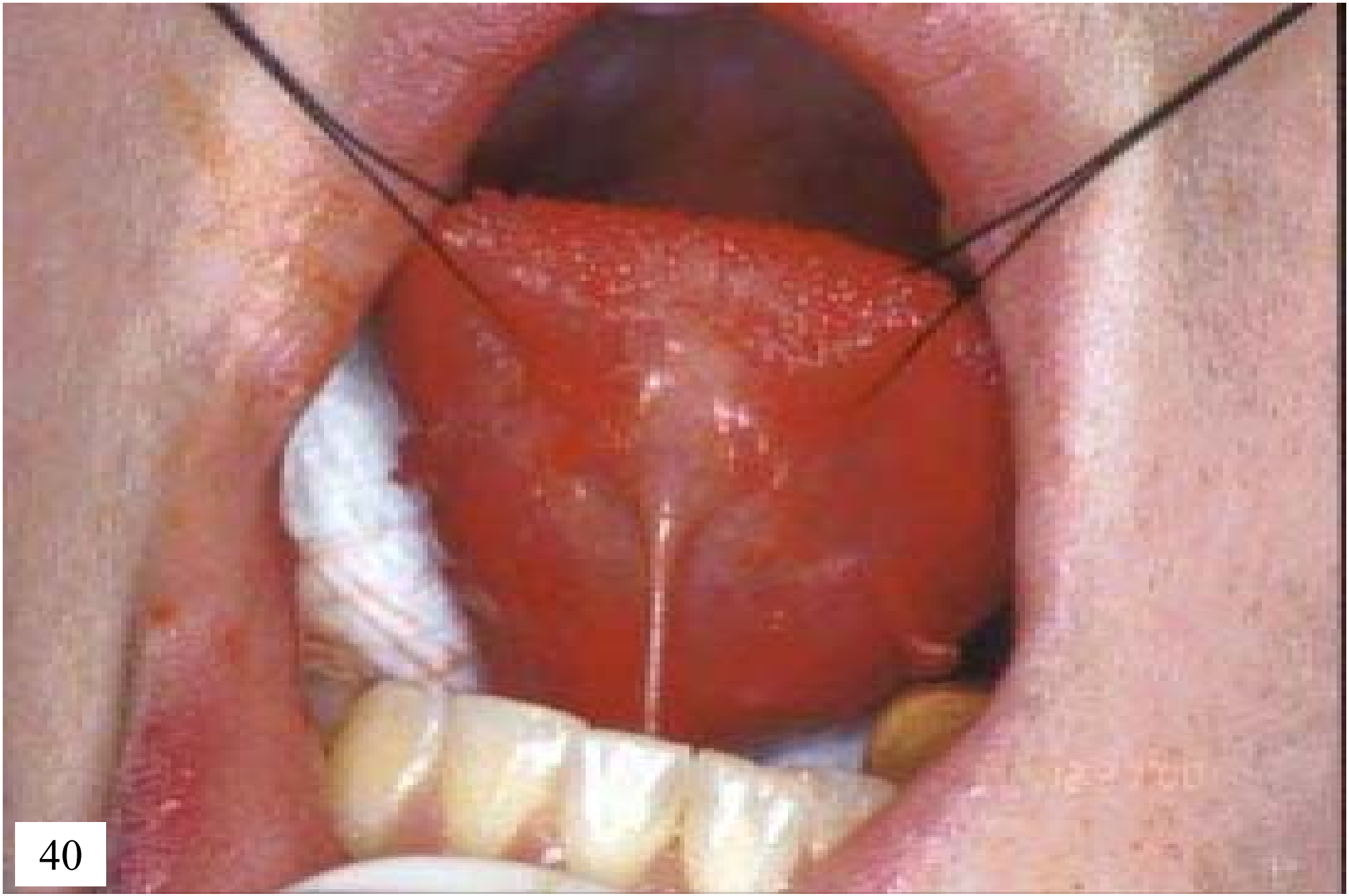

Нити поднимают язык – пациент не мог поднять язык достаточно высоко

Хирург сделал несколько маленьких Z-образных разрезов

Теперь будут наложены швы

10 день после операции: теперь пациент может поднять язык заметно выше

Последствия нелечения короткой уздечки

Истории болезни

Случай 1

Возраст 4 года (1992)

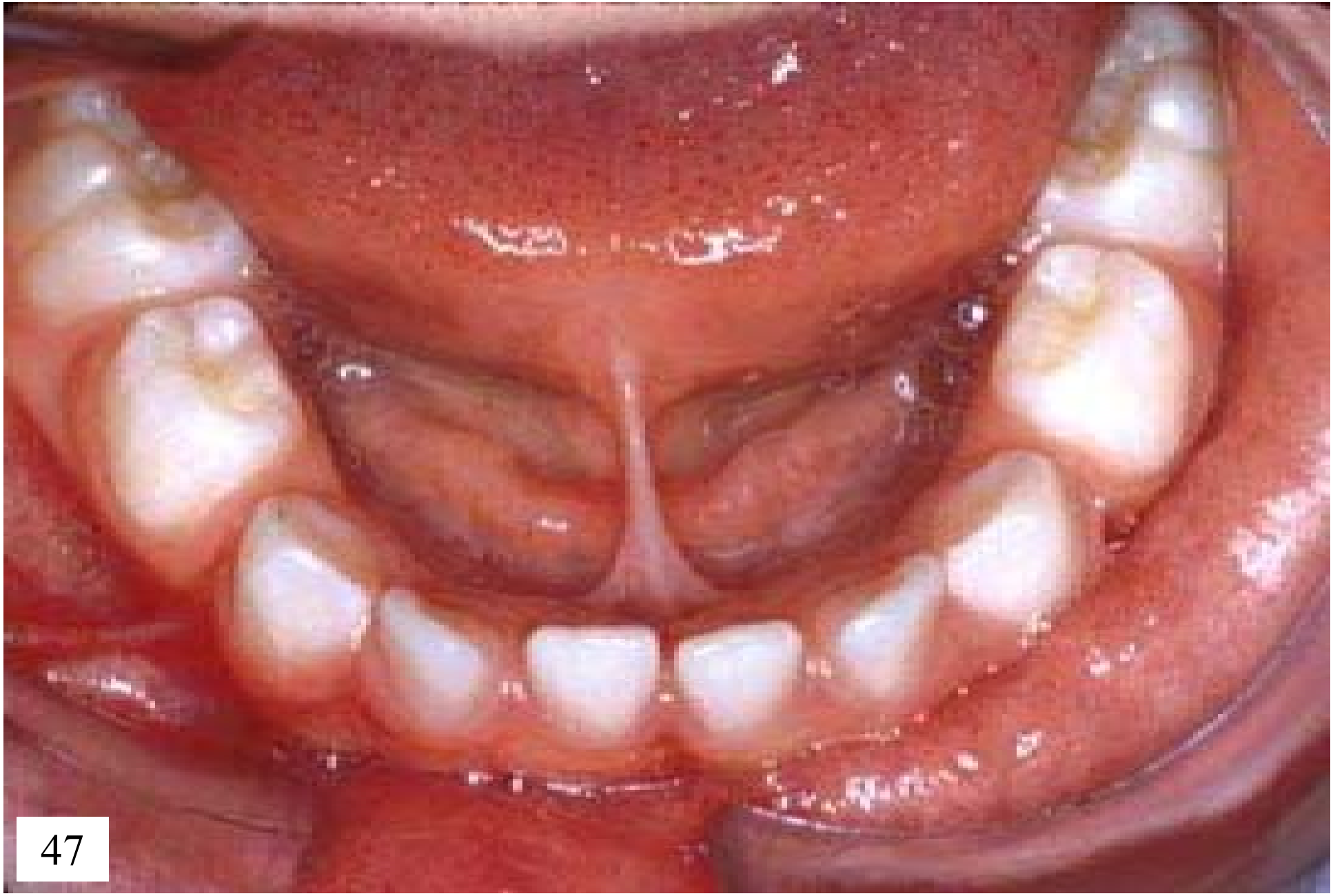

4 года — короткая уздечка. Обратите внимание, как она тянет внутреннюю часть нижней десны

4 года — открытый прикус из-за натяжения, созданного короткой уздечкой

Выталкивание языка из-за короткой уздечки

5 лет — после френотомии. Возможно, потребуется ещё одна процедура в более старшем возрасте

У этой же пациентки – толстая и высоко прикреплённая уздечка верхней губы

8,5 лет. Обратите внимание на диастему (промежуток) между зубами из-за толстой уздечки

8 лет. Проведена френэктомия уздечки верхней губы

9 лет. Обратите внимание, диастема и открытый прикус исправились только после френэктомий и занятий с логопедом

10 лет. Диастема закрылась. Сейчас ортодонтических проблем нет

Прелестная улыбка этой же пациентки в 10 лет.

Ортодонтическое выравнивание зубов

Случай 2

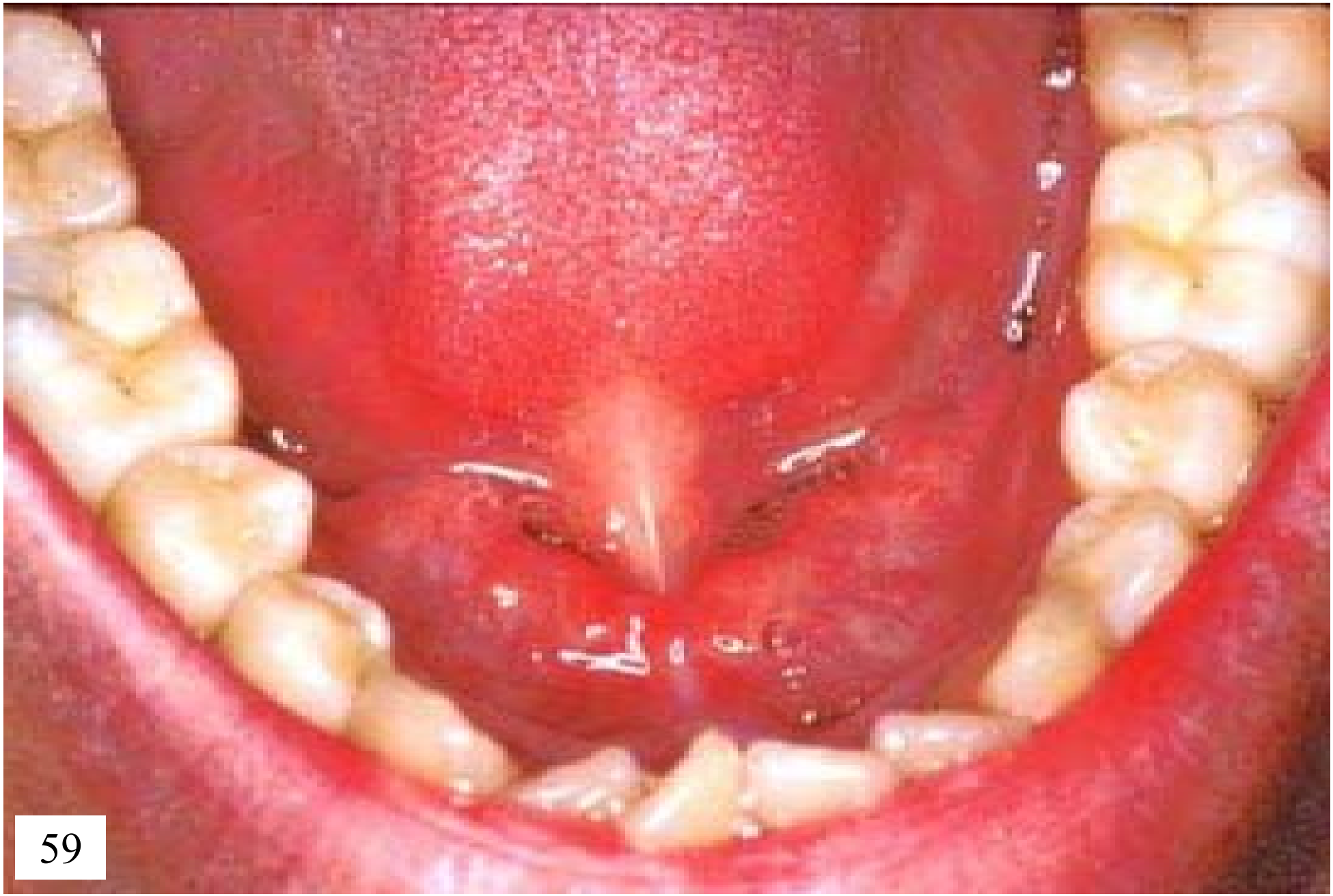

Пациенту 30 с небольшим лет. Сложный случай короткой уздечки

Язык полностью вытянут — обратите внимание на выемку вдоль языка

Выталкивание языка из-за короткой уздечки привело к развитию открытого прикуса

Выталкивание языка из-за короткой уздечки – обратите внимание на пузырьки слюны между зубов

Выталкивание языка было таким сильным, что зуб в нижней челюсти стал шататься

Зуб так сильно шатался, что его пришлось удалить. Позже пришлось удалить ещё 3 нижних передних зуба. В итоге человек потерял всё 4 зуба из-за короткой уздечки (а также плохой гигиены рта).

Случай 3

Пациентке 40 лет. Её беспокоят боли в желудке, вздутие живота и газообразование.

У неё очень короткая уздечка…

…которая вызвала выталкивание языка и открытый прикус

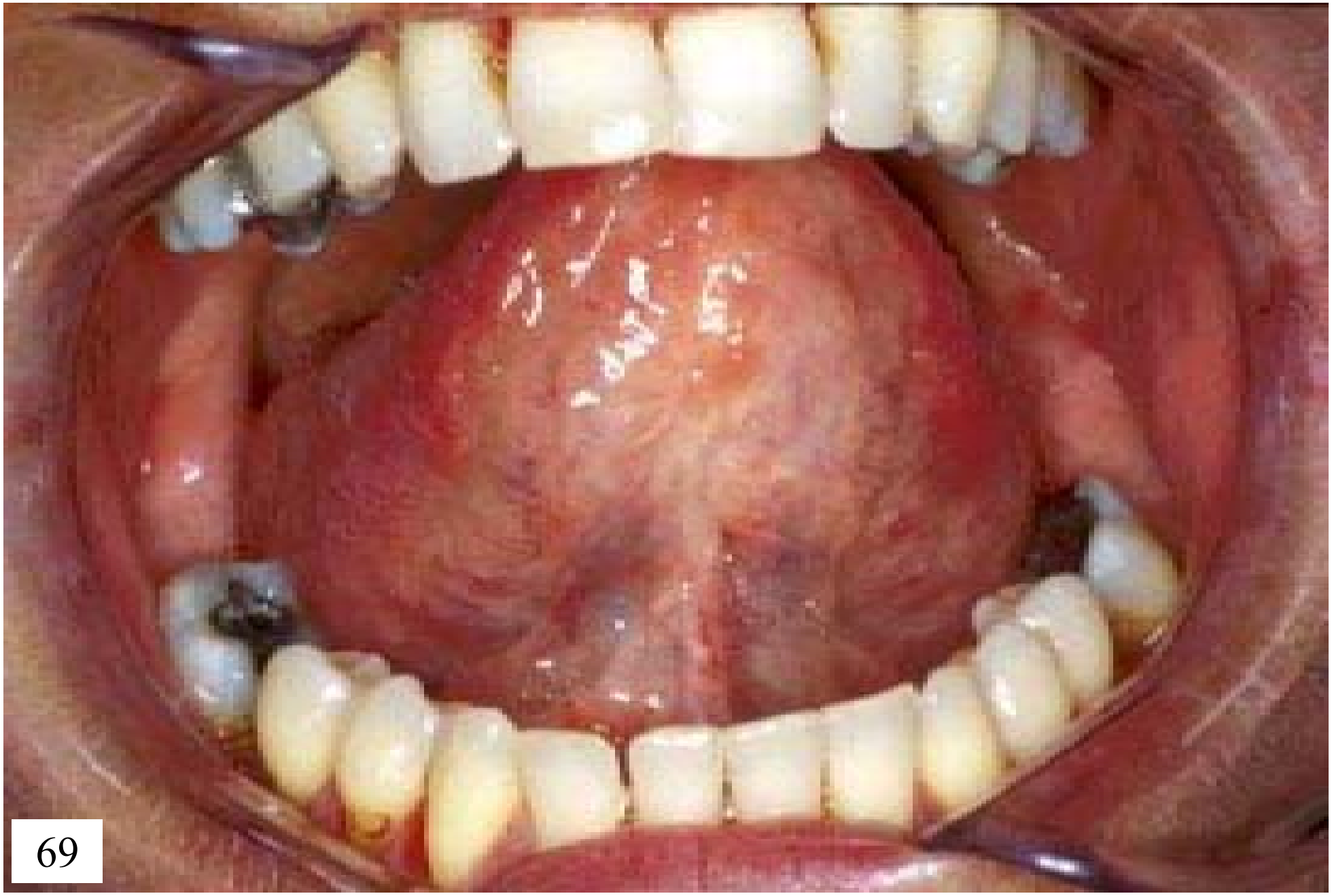

После Z-пластики. Посмотрите, как высоко она может теперь поднять язык

Она может далеко высунуть язык. Ей больше не нужны все те лекарства от боли в желудке и прочих проблем, которые она принимала всю жизнь. Почему? Потому что теперь она может лучше жевать и не заглатывает воздух, как раньше.

Случай 4

Короткая уздечка у 60-летнего пациента, страдающего синдромом обструктивного апноэ сна

Обратите внимание на короткую уздечку и большой язык (макроглоссия)

Слабо выраженный открытый прикус из-за выталкивания языка

Мы видим, каким образом выталкивание языка привело к открытому прикусу

Для лечения апноэ пациенту удалили небный язычок, часть мягкого неба и миндалины (увулопалатофарингопластика)

77

Из-за синдрома обструктивного апноэ сна пациент вынужден каждую ночь спать со специальным аппаратом (CPAP).

Случай 5

Слайды любезно предоставлены
Catherine Watson Genna

Эту девочку кормили грудью. У неё очаровательная улыбка и ровная верхнечелюстная арка

Поднимая язык, она показывает, что у неё нормальная уздечка

Ровная U-образная верхнечелюстная арка и нормально развитое твёрдое нёбо

У её брата, которого тоже кормили грудью, тесно расположенные зубы

У него очень высокое нёбо, стреловидная верхнечелюстная арка и тесно растущие зубы. Он также страдает храпом и энурезом

Причина проблем – короткая уздечка!

Была сделана френэктомия и коррекция верхнечелюстной арки (показано на фотографии).
Решились проблемы с энурезом, храпом и прикусом

Уздечка верхней губы

Случай 6

9 лет. Диастема из-за короткой верхней уздечки

Через год после операции: обратите внимание, что диастема закрылась самостоятельно

Случай 7

Перед операцией на уздечке верхней губы, вызвавшей диастему

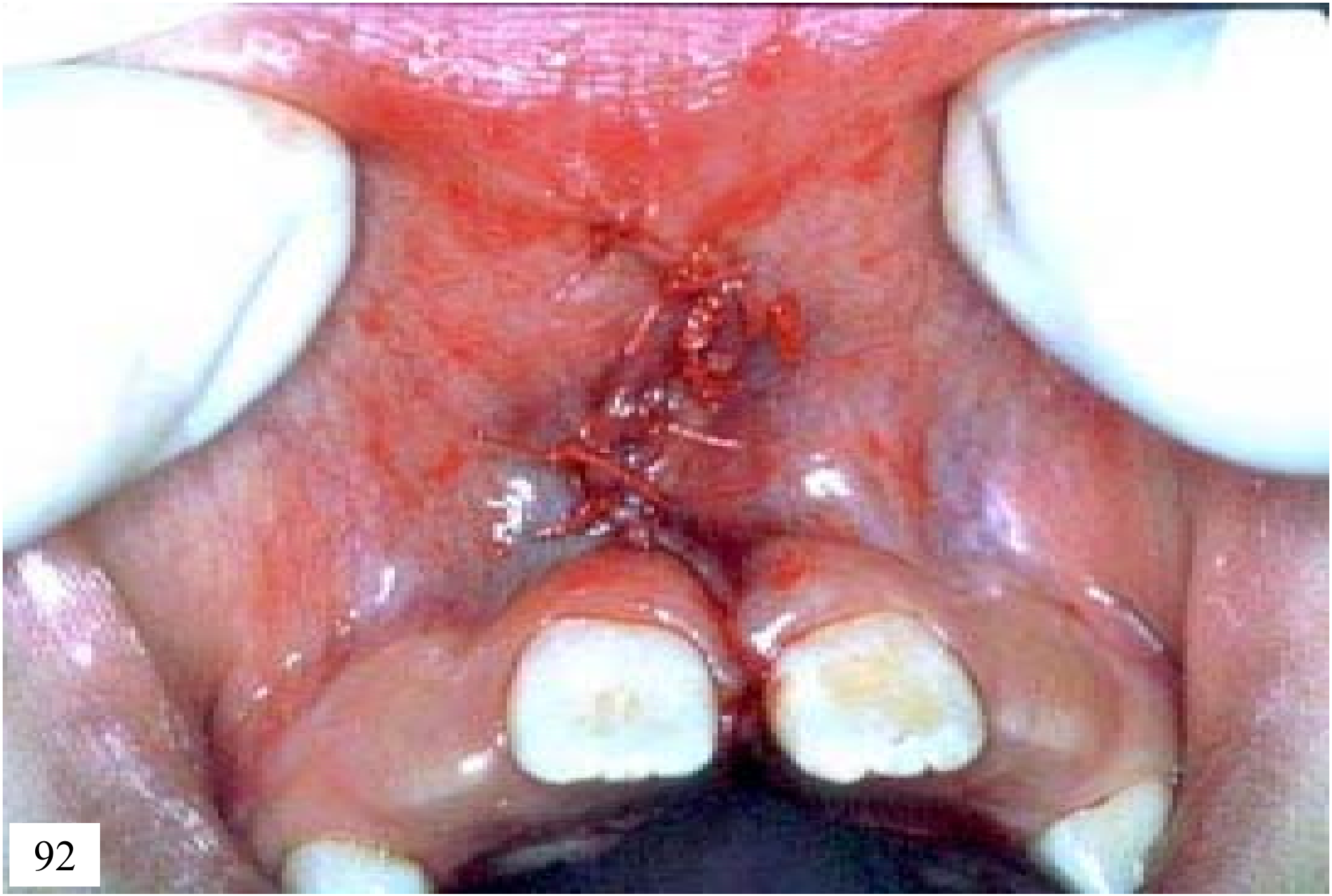

Челюстно-лицевой хирург провёл френэктомию и наложил швы

7 недель спустя – обратите внимание, что диастема уже начала закрываться

Случай 8

Толстая уздечка, вызвавшая диастему — вероятно, мешала при кормлении грудью

Другой ракурс той же уздечки

Уздечки во взрослом возрасте

Проблемы с уздечкой языка и верхней губы редко проходят сами собой!

Уздечка и получившаяся в результате диастема у женщины 55 лет

Диастема у 70-летнего

Тот же 70-летний пациент. Когда же «пройдёт» его уздечка?

Уздечка и диастема у мужчины 86 лет

Дополнительные расходы, вызванные короткой уздечкой верхней губы

Две коронки, поставленные, чтоб закрыть и поддерживать закрытой диастему

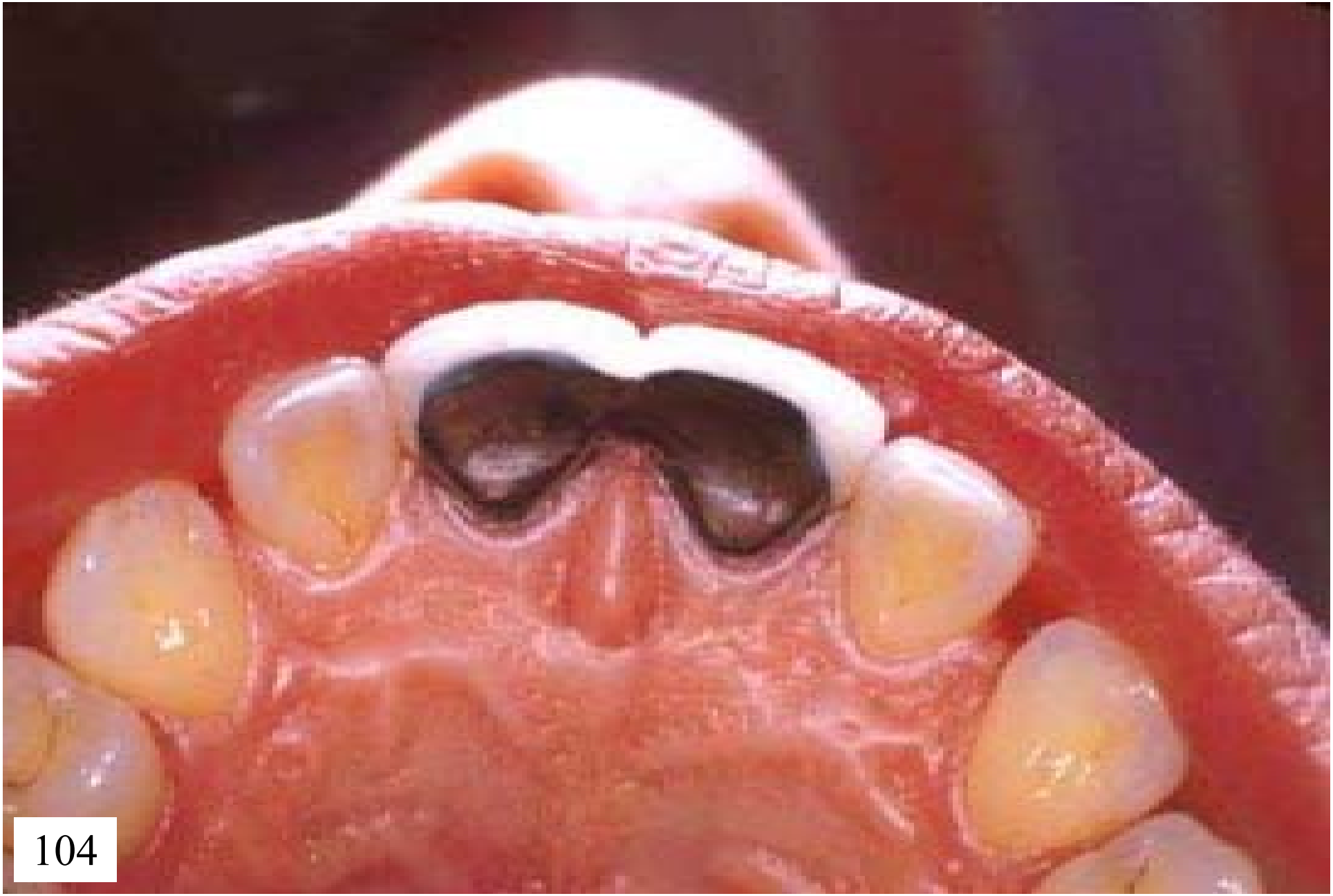

Коронки спаяны с внутреней стороны, чтоб удерживать зубы от разделения

Спаянные брекеты — чтоб сохранить смыкание

Зазор из-за уздечки — до соединения

Выполнено соединение — чтоб закрыть зазор

Рекомендации автора

- Включить информацию о влиянии короткой уздечки на здоровье и важности грудного вскармливания в учебные программы здравоохранения.
- Научить всех челюстно-лицевых хирургов и педиатров выполнению операций
- Обращаться за консультациями к другим специалистам, если есть затруднения в проведении операций.
- Каждый, кто может сделать обрезание, должен быть способен выполнить френотомию.

Брайан Палмер

хирург-стоматолог (D.D.S.)

Broadway Medical Bldg.,
4400 Broadway, Ste 514
Kansas City, MO 64111
E-mail - Bpalmerkc@aol.com

September, 2001

Перевод с английского: Наталья Заславская, Анна Новикова
Объединение консультантов по грудному вскармливанию «Азбука материнства»
Санкт-Петербург, 2010